

유방확대술 시행시 늑간신경 차단술이 통증 완화에 미치는 영향 - MDbP 203

이상달, 권삼희
엠디클리닉

The analgesic effects of intercostal nerve block in patients undergoing augmentation mammoplasty - MDbP 203

Sangdal Lee, Samhee Kwon

M.D. Clinic

Purpose: Augmentation mammoplasty is a procedure that expands the breast tissue and pectoral muscle by insertion of an implant. This procedure induce extreme postoperative pain. The purpose of this study was to determine whether intercostal nerve block (ICNB) could reduce the pain after augmentation mammoplasty.

Methods: Eighty three patients, who underwent augmentation mammoplasty, at the M.D. Clinic between December 2005 and February 2006, were the cases of this study. We injected 0.25% ropivacaine (total 30ml per side) in the ICNB group (n=68) into the 3,4,5

and 6th intercostals spaces following induction of general anesthesia for surgery. The mean arterial pressures and heart rates were measured before and after subpectoral dissection. A numerical rating scale (NRS: 0=no pain, 10= most severe pain) was used to measure the pain postoperative 6, 24, 48 hours, respectively. We statistically compared the ICNB group with the control group (n=15) with using the Mann-Whitney Rank Sum test.

Results: The mean arterial pressures and heart rates were more stable during subpectoral dissection in the ICNB group than in the control group ($p=0.142$ and $p=0.037$). The NRSs were lower throughout the 48 hours of the postoperative period in the ICNB group than in the control group ($p<0.001$ at 6hr, $p=0.017$ at 24hr, $p=0.054$ at 48hr).

Conclusion: ICNB induced stable vital sign during subpectoral dissection and excellent postoperative pain control during 48 hours postoperatively for those patients undergoing augmentation mammoplasty. (*J Breast Cancer* 2006;9: 349-353)

Key Words intercostal nerve block, augmentation mammoplasty
중심단어 늑간신경 차단술, 유방확대술

책임저자: 이상달

135-897 서울시 강남구 신사동 664-13 엠디클리닉

Tel : 02-542-0081, Fax : 02-542-4443, E-mail: dahl65@hanmail.net

접수일: 2006년 9월 6일 게재승인일: 2006년 11월 10일

이 논문의 요지는 2006년 춘계유방암학회 구연 발표하였습

서 론

골유방확대술은 유방조직 아래에 보형물을 삽입하는 시술로

Table 1. Characteristics of cases.

	control group (n= 15)	ICNB group (n=68)
Age	30.5	29.4
Height (cm)	163	163
Weight (kg)	48.5	48.9
Operation time (minute)	56	60 (55*)
Incision (Ax/Ar)	11/4	51/17

ICNB=intercostal newe block; Ax=axillary; Ar=Arenlen

* operation time of cases after exception of 6 cases of dual plane technic for ptosis

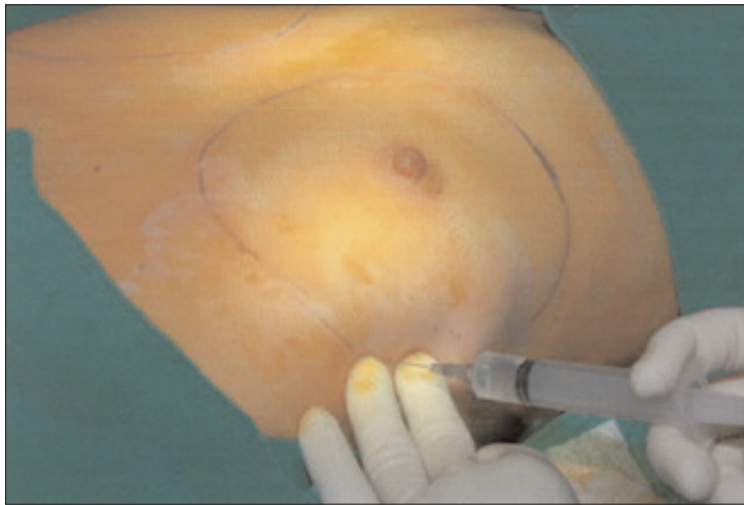

Fig 1. Intercostal nerve block. Injection of 0.25% ropivacaine into the 3,4,5 and 6th intercostals spaces.

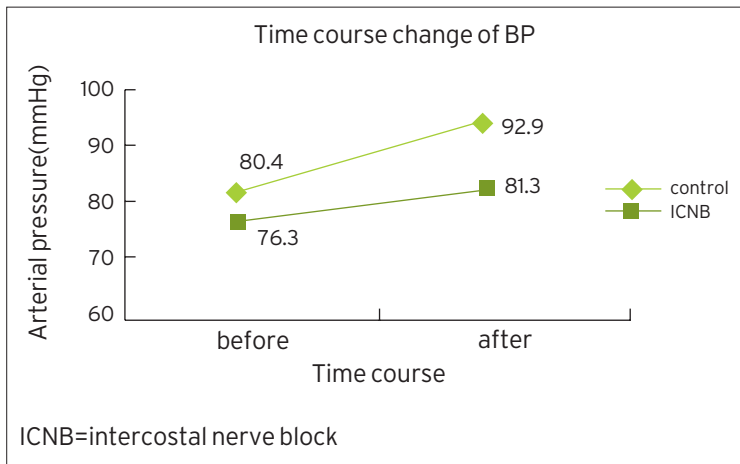


Fig 2. Changes of mean arterial pressure after subpectoral dissection

보형물의 삽입 위치는 대흉근을 중심으로 근육하 삽입과 근육 위 유선하 삽입으로 나눌 수 있다. 우리나라의 여성에게는 빈약한 유방조직, 구형구축 발생을 감소, 자연스러운 모양, 수술 후 처짐 감소 등의 이유로 대흉근 하방에 보형물을 삽입하는 근육하 삽입방법을 선호한다. 이러한 근육하 유방확대술은 박

리된 조직의 손상뿐만 아니라 유방조직과 대흉근의 팽창으로 인한 수술 후 통증이 극심하다.

저자들은 흉관 삽관술이나 폐 절제술 등 흉부 수술 후 통증을 줄이기 위해 시행되어 온 늑간신경차단술(1,2)이 유방확대술 후 통증을 줄이는 데에도 효과적이지 알아보기 위해 본 연구를 시행하였다.

방 법

2005년 12월부터 2006년 2월까지 엠디클리닉에서 유방확대술을 시행한 환자 중 재수술 예를 제외하고 처음 대흉근 하 유방확대술을 시행한 83예를 대상으로 전향적 연구를 하였다. 모든 환자에서 마취 전처치는 시행하지 않았고, 마취 전 심전도, 맥박산소포화도, 비침습적 혈압을 측정하였다. 의식소실을 위해 propofol 1-1.5 mg/kg를 정주하였고, 근육 이완을 위해 succinylcholine 1 mg/kg를 정주한 후 기관내 삽관을 시행하였다. 마취유도 후 vecuronium 0.1 mg/kg 및 ketorolac 30 mg을 정주하였고 마취유지는 산소 2 L/min, 아산화질소(N₂O) 2 L/min 그리고 isoflurane으로 유지하였다. 마취 유도 후 이들 중 68예에 대해서는 피부를 절개하기 전에 0.75% ropivacaine 20 ml를 식염수 40 ml와 희석한 0.25% 60 ml를 전 액와선 (anterior axillary line)과 양쪽 4,5,6,7번째 늑간부위가 만나는 지점 및 절개 부위에 나누어 주사하였다(Fig 1). 늑간신경차단술(intercostals nerve block, ICNB)을 시행한 68예와 시행하지 않은 15예 (대조군)에 대해 대흉근 하방 조직박리 전과 후의 평균동맥압과 심박동수의 변화를 관찰하였다. 양 군 모두 수술 중 및 수술 후 6시간 후에 ketorolac 30mg을 정주하였다. 수술 후 통증의 정도를 숫자로 비교하기 위해 숫자통증 등급(numerical rating scale, NRS)을 시행하였다. 즉, 환자에게 전혀 아프지 않을 때를 0으로 하고 참을 수 없는 가장 극심한 통증을 10으로 한다고 이해시킨 후 통증의 정도를 직접 숫자로 표시하게 하였다. 이는 수술 후 6, 24, 48시간에 단일 측정자에 의해 시행되었다. 양 군간의 평균 동맥압과 맥박수의 변화, 그리고 통증 등급의 비교에는 Mann-Whitney Rank Sum Test를 이용하였으며 p값이 0.05미만이면 통계적 유의성을 인정하였다.

결 과

대조군과 ICNB군의 평균 연령은 30.5세와 29.4세, 평균 신장은 양군 모두 163 cm, 평균 체중은 48.5 kg 와 48.9 kg, 평균 수술시간은 ICNB군 중 유륜절개에서 유방하수 교정을 위한 복층식 삽입법 5예를 제외하면 56분과 55분이었고, 절개부위는 대조군이 겨드랑이 절개 11예, 유륜 절개 4예이며 ICNB군이 겨드랑이 절개 51예, 유륜 절개 17예 등으로 양 군간의 유의

한 차이는 없었다 (Table 1). 평균 동맥압은 대조군의 경우 대 흉근하 박리 전 80.4 mmHg에서 박리 후 92.9 mmHg로 증가한 반면 ICNB 군은 76.3 mmHg에서 81.3 mmHg로 올라 증가의 폭이 적었으나 통계적 의미는 없었다. ($p=0.142$)(Fig 1) 맥박수는 대조군의 경우 75.6회/분에서 박리 후 84.9 회/분으로 증가했으나 ICNB 군의 경우 73.1회/분에서 78.6회/분으로 증가의 폭이 적었고 통계적인 유의성이 있었다($p=0.037$). (Fig 2) 수술 후 6, 24, 48 시간대의 통증 평가에서 숫자통증등급 (NRS)는 대조군의 경우 각각 7.7, 6.1, 4.6이었으나 ICNB 군의 경우 3.87, 4.75, 3.5로 상대적으로 낮았고 6시간, 24시간까지는 통계적으로 유의한 차이를 보였다(6시간 $p<0.001$, 24시간 $p=0.017$, 48시간 $p=0.054$)(Fig 3).

양군 모두 수술 후 기흉, 무기폐, 폐렴 등의 합병증은 발견되지 않았다.

고 찰

유방확대술이 점차 보편화되면서 통증에 대한 두려움과 빠른 회복에 대한 욕구가 두드러지게 되었다. 유방확대술은 유방조직 아래에 보형물을 삽입하여 조직을 늘리는 수술로 보형물 삽입 공간을 박리하는 과정에서 발생하는 조직손상이나 보형물에 의해 늘어나는 조직의 팽창으로 인한 통증이 극심하다. 또한 출혈로 인한 혈종이나 염증은 통증을 더욱 심하게 한다. 우리나라 여성들은 유방조직이 빈약하고 지방층이 적은 치밀유방인 경우가 많아 수술 후 촉감 개선과 구형구축 발생을 줄이기 위해 주로 대흉근 아래에 삽입되는 근육하 삽입법을 시행하는데 근육의 팽창 역시 심한 통증을 유발한다.

Pacik 과 Werner는(3) 유방확대술 후 대흉근의 갑작스런 팽창이 통증의 주된 원인으로 보며 이를 부위별로 나누어 대흉근의 쇄골측과 흉골측 통증은 lateral pectoral nerve의 팽창에 의하며 흉부의 바깥쪽에서 액와부로 이르는 부분은 4번째 늑간신경의 자극에 의한다고 하였다.

통증의 정도는 주관적이어서 개인차가 있는데 특히 흉곽이 좁고 유방조직의 여유가 없거나 너무 큰 보형물을 삽입할 경우 그리고 대흉근하 삽입을 시행할 경우 더욱 크게 느낄 수 있다.(4) 이러한 통증은 수 일간의 입원을 요하며 빠른 정상생활 복귀를 저해한다.

유방확대술 후 통증을 억제하기 위해 일반적으로 진통제를 투여하지만 그 효과는 충분하지 않다. Papanastasiou와 Evans(5)는 배액관을 통해 Bupivacaine을 주입하고 5-10분간 결찰 후 제거하여 효과를 보았다고 하였고 Schneider등(6)은 수술 시작할 때 methocarbamol 정주 및 수술 후 6시간 간격으로 경구 투여함으로써 통증을 줄였다고 보고하였다. Pacik등(3,4)은 보형물이 삽입된 공간 내에 삼관을 유지하면

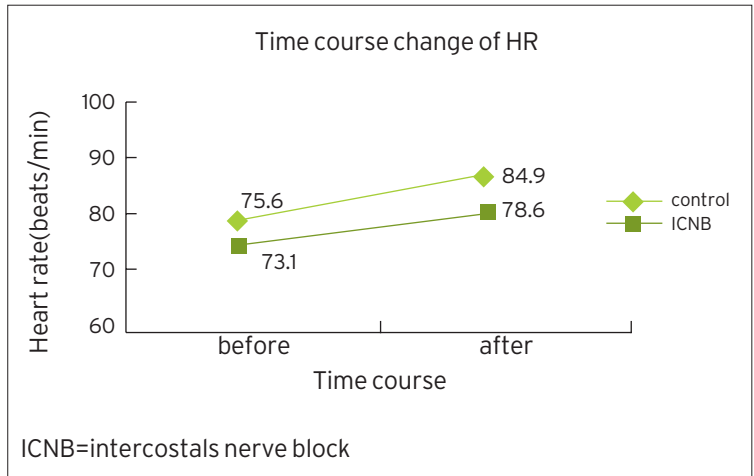


Fig 3. Change of heart rate after subpectoral dissection

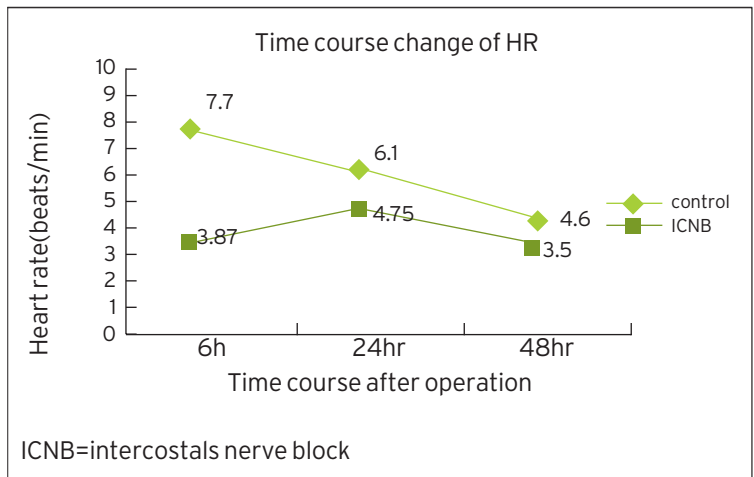


Fig 4. Time course changes of postoperative numerical rating scale.

서 지속적으로 bupivacaine 을 주입하였다고 하였다. 1979년 Huang 등(7)은 전신마취를 시행하지 않고 늑간신경 차단술과 국소마취로 265예의 유방확대술을 시행하였는데 수술 중 마취 뿐만 아니라 수술 후 통증 억제에도 효과적이라고 보고하였다. 유방외과 영역에서도 규모가 작은 수술에 마취 목적으로 늑간신경 차단술이 시행되기도 하였고, (8) 진행된 유방암에 대한 유방절제술을 전신마취 없이 늑간신경차단술로 시도한 보고도 있다. (9) 최근 늑간신경차단술은 주로 흉부의 수술로 인한 통증을 억제할 목적으로 시행되는데 심장이나 폐 수술을 위한 개흉술 수술조작에 의한 연부조직손상이나 신경조직이 풍부한 늑골의 손상 및 흉관 삽입 등으로 인한 극심한 통증을 억제하고 빠른 회복에 유용하다. (1,2,10,11) 또한 깃바퀴 재건을 위해 늑골을 떼어낼 때 수술 후 통증을 줄이기 위한 목적으로 시행되기도 하였다. (12) 저자들의 경우 유방확대술은 전신마취 하에 시행하였으며 수

술 후 통증을 줄이기 위한 목적으로 수술 전 늑간신경 차단술을 시행하였다. 사용한 마취제는 ropivacaine 으로 0.25%로 희석하여 60ml를 사용하였다. 국소마취제로서 ropivacaine 은 bupivacaine 과 종종 비교된다. 두 약제는 모두 pipercolonylidide 계열의 국소마취제로 piperidine nitrogen분자에 propyl기가 붙어 있는 것이 ropivacaine이고 butyl기가 붙어 있는 것이 bupivacaine이다. (13) ropivacaine은 bupivacaine에 비해 발현 시간은 비슷하지만 지방 용해성이 적어 약제의 역가가 약해 작용시간이 짧고 덜 강력하여 운동신경은 보존되면서 감각신경만 선택적으로 차단할 수 있으며 심독성 및 중추신경계 독성이 적다. (14) 저자의 경우도 bupivacaine 을 사용해 보긴 하였으나 약제의 효과 에는 큰차이가 없어 본 연구에는 안전성이 높은 ropivacaine을 사용하였다. 한편 저자가 0.75% ropivacaine 20ml를 희석하여 0.25% 60ml로 사용한 이유는 고 농도로 인한 운동신경 차단 가능성을 예방하고 희석을 통해 용량을 늘려 늑간신경 주변에 넓게 주사함으로써 확산작용을 용이하게 하여 늑간신경 차단 성공율이 높을 것으로 기대했기 때문이다.

늑간신경 차단술은 마취의 목적으로 시행한 예와는 달리 본 연구에서는 전신마취 상태에서 통증의 억제 목적으로 늑간신경 차단술을 하였기 때문에 차단 범위와 실제로 늑간신경차단이 제대로 시행되었는지 확인이 어려웠다. 따라서 간접적인 확인 방법으로 가장 통증이 큰 시점인 대흉근 하방 박리시의 혈압과 맥박수의 변화를 관찰하였다. 늑간신경 차단술을 시행한 환자군은 중심동맥압과 맥박수의 변화가 상대적으로 적었다는 점은 정확도의 차이는 있지만 늑간신경차단이 제대로 이루어졌다는 것을 의미한다. 즉 늑간신경 차단으로 수술로 인한 극심한 침해성 자극을 차단했기 때문에 그에 대한 혈압이나 맥박의 변화가 적은 것이라 볼 수 있다.

통증은 주관적인 경험이어서 이를 객관적으로 비교하기는 그리 쉬운 일이 아니다. 통증의 강도를 숫자로 비교하기 위해 Budzynski등 (15)과 Melzack (16)는 0에서 10 또는 100까지의 숫자로 통증을 표현하는 숫자등급방법을 소개하였다. 저자는 이 방법을 통해 환자에게 전혀 아프지 않은 상태를 0으로 하고 참을 수 없는 가장 극심한 통증이 10이라고 이해 시킨 후 아픈 정도를 표시해 보라고 하였다. 이 역시 개인마다 주관적이어서 개개인에 대한 정확한 파악에는 부족한 점은 있지만 많은 수의 증례를 통해 양 군간의 차이를 찾기에는 충분하였다. 수술 후 6시간째에는 늑간신경 차단술을 시행한 군의 통증 감소 효과가 아주 컸으며 이는 24시간, 48시간째로 시간이 흐를수록 줄어들었는데 늑간조직에 주사된 ropivacaine의 약효가 점차 감소함에 따른 당연한 결과이다. 그러나 ropivacaine의 감각신경차단의 효과가 240-420분만에 완전히 소실되는 것을 감

안한다면 (17) 꽤 오랜 시간동안 효과를 나타낸 것인데 이는 선행진통 효과(preemptive analgesia)의 개념으로 늑간신경 차단술이 침해성 자극의 신경전도를 미리 차단 함으로써 통증을 적게 느끼고 다시 통증을 느끼기 위한 신경 전도가 회복되는데 오래 걸린 것으로 설명할 수 있다. (18,19,20)

또한 일반적으로 수술 후 48시간 동안 부종과 통증이 가장 심하다는 점을 감안하면 이 시기의 진통 효과는 적은 양의 약제로 최대의 효과를 발휘할 수 있어 안전하며 효율성이 높은 방법이라 할 수 있다. 늑간신경 차단술로 발생할 수 있는 합병증에 대해 Moore는 (21) 0.092%의 기흉 가능성을 보고 하였으나 저자의 경우 기흉 발생 뿐만 아니라 폐렴이나 무기폐 등 늑간신경차단으로 인한 합병증은 전혀 발생하지 않았고 전 예에서 입원없이 당일 퇴원하였다.

결 과

유방확대술 시행시 조직 박리 전 늑간신경 차단술은 유방조직과 대흉근의 박리와 확장으로 인한 자극에도 중심동맥압과 심박동수의 안정적 변화를 보여 줄 정도로 침해성 자극을 차단하는 효과가 있음을 알 수 있었으며 이는 선행 진통 작용으로 수술 후 가장 통증이 심한 48시간 동안의 통증을 감소시키는데 탁월한 효과가 있었다.

REFERENCES

- 1 Perttunen K, Nilsson E, Heinonen J, Hirvisalo EL, Salo JA, Kalso E. Extradural, paravertebral and intercostals nerve blocks for post-thoracotomy pain. *Br J Anaesth* 1995;75:541-7.
- 2 Tschernko EM, Klepetko H, Grunder E, Kritzing M, Klimscha W, Jandrasits O, et al. Clonidine added to the anesthetic solution enhances analgesia improves oxygenation after intercostals nerve block for thoracotomy. *Anesth Analg* 1998;87:107-11.
- 3 Pacic PT and Werner C. Pain control in augmentation mammoplasty: the use of indwelling catheters in 350 consecutive patients. *Plast Reconstr Surg* 2005;115:575-7.
- 4 Pacic PT, Werner C, Jackson N, Lobsitz C. Pain control in augmentation mammoplasty: The use of indwelling catheters in 200 consecutive patients. *Plast Reconstr Surg* 2003;111:2090-6.
- 5 Papanastasiou S and Evans J. Postoperative analgesia in augmentation mammoplasty. *Plast Reconstr Surg* 2000;105:1241.
- 6 Schneider MS. Pain reduction in breast augmentation

using methocarbamol. *Aesthetic Plast Surg* 1997;21:23-4.

7 Huang TT, Parks DH, Lewis SR. Outpatient breast surgery under intercostals block anesthesia. *Plast Reconstr Surg*, 1979;62:299-303.

8 Atanassoff PG, Alon E, Pasch T, Ziegler WH, Gautschi K. Intercostal nerve block for minor breast surgery. *Reg Anesth* 1991;16:23-7.

9 Kolawole IK, Adesina MD, Olaoye IO. Intercostal nerve block for mastectomy in two patients with advanced breast malignancy. *J Natl Med Assoc* 2006;98:450-3.

10 Craig DB. Postoperative recovery of pulmonary function. *Anesth Analg* 1981;60:46-52.

11 Conacher ID. Pain relief after thoracotomy. *Br J Anaesth* 1990;65:806-12.

12 Shim KD, Kwon SY, Lee JS, Lee JI, Chang DJ, Lee YW. The analgesic effects of intercostals nerve block in patients undergoing total ear reconstruction. *Korean J Anesth*, 2003;46:170-4.

13 McClure JH. Ropivacaine. *Br J Anaesth* 1996;76:300-7.

14 Whiteside JB, Wildsmith JA. Developments in local anaesthetic drugs. *Br J Anaesth* 2001;87:27-35.

15 Budzynski TH, Stoyva JM, Adler CS, Mullaney DJ. EMG biofeedback and tension headache: a controlled outcome study. *Psychosom Med* 1973;35:484-96.

16 Melzack R. The McGill pain questionnaire: major properties and scoring methods. *Pain* 1975;1:277-99.

17 Bernardis CM. Epidural and spinal anesthesia. In: Barash PG, Cullen BF, Stoelting RK, editors. *Clinical Anesthesia*. 4th ed. Philadelphia: Lippincott Williams & Wilkins; 2001 p. 702.

18 Dahl JB, Kehlet H. The value of pre-emptive analgesia in the treatment of postoperative pain. *Br J Anaesth* 1993;70:434-9.

19 Doyle E, Bowler GM. Pre-emptive effect of multimodal analgesia in thoracic surgery. *Br J Anaesth* 1998;80:147-51.

20 Woolf CJ, Chong MS. Preemptive analgesia-treating postoperative pain by preventing the establishment of central sensitization. *Anesth Analg* 1993;77:362-79.

21 Moore DC and Bridenbaugh LD. Pneumothorax. Its incidence following intercostals nerve block. *JAMA* 1962;182:1005-8.